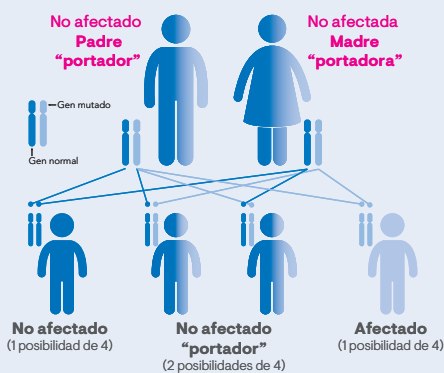


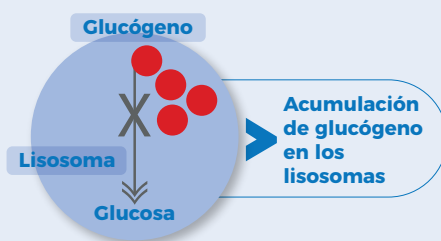
## Aproximación al diagnóstico de la enfermedad de Pompe

**DR. JORDI DÍAZ MANERA.**  
John Walton Muscular Dystrophy  
Research Center Newcastle  
University, UK.

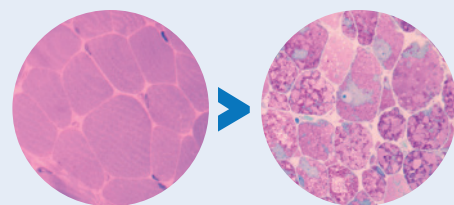
### ¿QUÉ ES LA ENFERMEDAD DE POMPE?<sup>1-3</sup>



Enfermedad rara de origen genético con herencia autosómica recesiva.

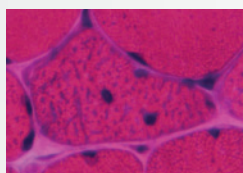


Mutaciones en el gen *GAA* que codifica la proteína alfa-glucosidasa alfa que participa en la degradación del glucógeno a glucosa en los lisosomas.

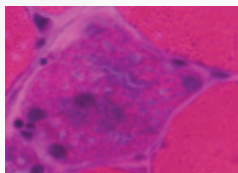


El glucógeno se acumula en los lisosomas. A largo plazo, los lisosomas se rompen liberando glucógeno y enzimas lisosomales al citoplasma y originando daño celular en la fibra muscular.

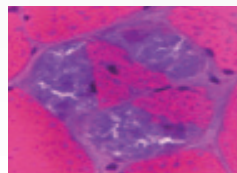
### AFECTACIÓN PROGRESIVA DE LAS FIBRAS MUSCULARES Y SU TRADUCCIÓN EN LOS SIGNOS Y SÍNTOMAS VISIBLES



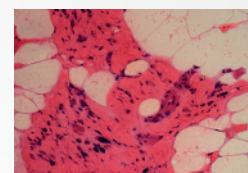
Acúmulo de glucógeno en las fibras musculares



Vacuolas autofágicas llenas de glucógeno. Las fibras no se contraen de forma correcta



Reemplazo de la fibra por el material acumulado en el lisosoma



Muerte de la fibra muscular y sustitución por tejido graso y conectivo

HiperCKemia

Debilidad muscular reversible

Debilidad muscular irreversible

Discapacidad

1

## HiperCKemia asintomática o paucisintomática

## PRINCIPALES SIGNOS Y SÍNTOMAS




**Diagnóstico diferencial** con otras causas de hiperCKemia

**GOT/GPT**  
de origen muscular

**Elevación concomitante** GOT/GPT de origen muscular, en general 1:10 en relación al valor CKs.



**Dolor muscular** ocasional, calambres, fatiga inespecífica.

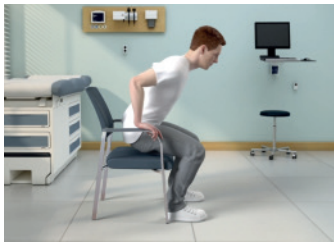

A veces la **exploración física** es completamente normal

2

## Debilidad de cinturas

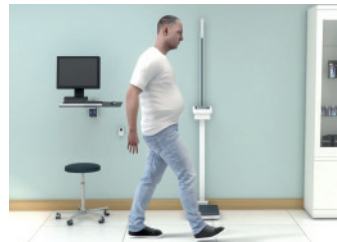- La debilidad de cinturas suele ser más pélvica que escapular con un componente axial predominante.
- **Afectación principal en el psoas y en el glúteo:**



**Dificultad para levantarse** de una silla o del suelo



**Dificultad para subir** escaleras

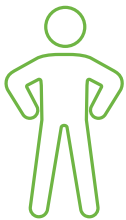

**Marcha dandinante**



**Marcha camptocórmica**

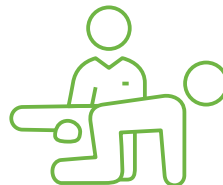- **Afectación en aductores, grupo posterior y cuádriceps:**



Dificultad para cerrar piernas



Dificultad para doblar rodilla cuando está tumbado boca abajo



Dificultad para estirar la rodilla



- Caídas
- Sensación de inseguridad al bajar escaleras
- Desequilibrios
- Bastón


- Afectación en deltoides y bíceps. Escápula alada uni o bilateral. No hay afectación distal.
- Debilidad axial y abdominal.

3

## Debilidad respiratoria

- **Afectación diafragmática** prominente

- Puede haber afectación de la musculatura respiratoria de forma precoz.



- Prácticamente todos los pacientes con enfermedad de Pompe van a desarrollar una **disfunción respiratoria** que irá progresando. Existe una **buena correlación** entre años de enfermedad y disminución de la CVF.<sup>4</sup>

Si tu paciente tiene 1 o más de estos signos y síntomas.<sup>5</sup>



**Estudio de gota seca** como screening.<sup>5</sup>

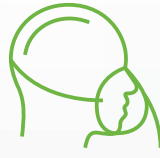

## EVOLUCIÓN DE LA ENFERMEDAD:

- La enfermedad de Pompe es una enfermedad progresiva.<sup>6</sup>
- Normalmente, los primeros síntomas en el adulto aparecen alrededor de los 30 años **con problemas relacionados con las extremidades inferiores** (problemas para correr, subir escaleras, levantarse de la silla, alteraciones en la marcha). Los síntomas al inicio son sutiles y va progresando lentamente con los años.<sup>6</sup>
- Alrededor de los 45 años, el paciente va a tener **problemas más graves**, va a necesitar ayuda para vestirse, ducharse y va a necesitar usar bastones si no recibe tratamiento.<sup>6</sup>



En un **50%** de los casos, si los **pacientes no reciben tratamiento**, acaban en una silla de ruedas



También el **50%** de los **pacientes necesitarán respiración artificial** por un problema de hipoventilación nocturna.

- Los pacientes con enfermedad de Pompe tienen un **aumento del riesgo de mortalidad**.<sup>7</sup>

## CÓMO ACELERAR EL DIAGNÓSTICO:



**Exploración física** del paciente que inicie la sospecha.

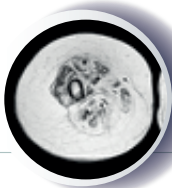


**Determinación enzimática** mediante estudio de gota de sangre seca.

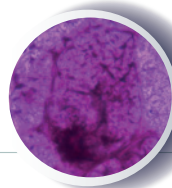


**Diagnóstico de la enfermedad de Pompe** confirmado por actividad enzimática en leucocitos, fibroblastos, o músculo esquelético y/o 2 mutaciones patogénicas en los dos alelos GAA.<sup>9</sup>


## PRUEBAS COMPLEMENTARIAS



**Resonancia magnética muscular:** alteraciones en los músculos afectados.<sup>8</sup>



**Biopsias musculares en los músculos afectados de la resonancia.**



**Electromiograma:** se detectan cambios miopáticos y descargas miotónicas (un 25% no lo presentan).

### REFERENCIAS:

1. Kishnani PS, *et al.* Pompe disease diagnosis and management guideline. *Genet Med.* 2006;8(5):267-88.
2. American Association of Neuromuscular & Electrodiagnostic Medicine. Diagnostic criteria for late-onset (childhood and adult) Pompe disease. *Muscle Nerve.* 2009;40(1):149-60.
3. Hirschhorn R, Reuser AJ. Glycogen storage disease type II: acid  $\alpha$ -glucosidase (acid maltase) deficiency. In: Scriver CR, Beaudet AL, Valle D, Sly WS, eds. *The Metabolic & Molecular Bases of Inherited Disease.* 8th ed. New York, NY: McGraw-Hill; 2001:3389-420.
4. Van der Beek NA, *et al.* Rate of disease progression during long-term follow-up of patients with late-onset Pompe disease. *Neuromuscul Disord.* 2009 Feb;19(2):113-7.
5. Lukacs Z, *et al.* Prevalence of Pompe disease in 3,076 patients with hyperCKemia and limb-girdle muscular weakness. *Neurology.* 2016 Jul 19;87(3):295-8.
6. Hagemans ML, *et al.* Disease severity in children and adults with Pompe disease related to age and disease duration. *Neurology.* 2005;64(12):2139-41.
7. Güngör D, *et al.* Impact of enzyme replacement therapy on survival in adults with Pompe disease: results from a prospective international observational study. *Orphanet J Rare Dis.* 2013;8:49.
8. Figueroa-Bonaparte S, *et al.* Spanish Pompe Study Group. Muscle MRI Findings in Childhood/Adult Onset Pompe Disease Correlate with Muscle Function. *PLoS One.* 2016 Oct 6;11(10):e0163493.
9. van der Ploeg AT, *et al.* European Pompe Consortium. European consensus for starting and stopping enzyme replacement therapy in adult patients with Pompe disease: a 10-year experience. *Eur J Neurol.* 2017;24(6):768-e31.